



# *Fusobacterium necrophorum* – inte bara Lemièrres syndrom utan även halsfluss?

Berndt Claesson, Med Dr (PhD), Överläkare Klinisk mikrobiologi, Unilabs, Skövde

Helena Enroth, Med Dr (PhD), Adj Prof Högskolan i Skövde, Utvecklingsansvarig molekylär mikrobiologi, Unilabs, Skövde



Avd. för Klinisk mikrobiologi, Unilabs, Skövde. Foto: Unilabs bildbank

*Fusobacterium necrophorum* kan förekomma i svalgfloran hos asymtomatiska individer men anses enligt nya studier vara ett vanligt agens vid fayngit/tonsillit, framför allt hos unga. Den kliniska symtombilden liknar den vid Grupp A tonsillit, men ger något oftare hosta och beläggning på tonsiller. Bakterien är också frekvent förekommande vid peritonsillit.

## Historik

På ett möte vid Middlesex Hospital Medical School 1936 presenterade André Lemièrre, fransk professor i mikrobiologi och infektionssjukdomar, ett antal fall med necrobacillosis, ett postanginalt sepsissyndrom orsakat av den anaeroba bakterien *Fusobacterium necrophorum*. Endast 2 av 20 patienter överlevde (Lancet 1936).

Han hävdade att "tillkomsten av upprepade feber/frossa attacker några dagar efter debut av halsfluss/halsböld eller, ännu säkrare, tillkomst av lunginfarkt respektive ledaffektion, var så typiskt för syndromet att man omöjligt kan missa att ställa rätt diagnos".

Bakterien beskrevs första gången redan 1884 av Loeffler som isolerat den vid kalvdifteri. Vid sekelskiftet hade det första fallet hos människa med svår postanginal sepsis beskrivits av Courmont och Cade. Lemièrre var alltså inte först med att

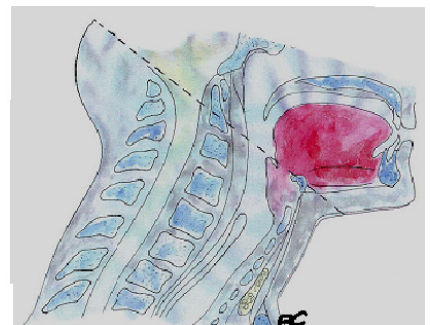
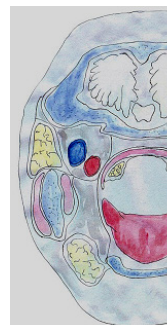uppmärksamma bakteriens septiska potential. Han tillskrev Fränkel upptäckten av att infektionen fortplantades från svalget ut i den allmänna cirkulationen via bakteriella tromboembolier i tonsillvenerna och Vena jugularis. Septikemin kunde också ge nedslag i lungorna och i leder, men benignare former utan nekrotiska varhårdar uppmärksammades också.

Efter att antibiotika börjat användas, minskade dödligheten drastiskt. Sjukdomen kom därför att delvis falla i glömska, men har under de senaste årtiondena åter uppmärksammats i Europa och Nordamerika. Vid laboratoriet i Skövde har vi haft 15 fall med *F. necrophorum* sepsis sedan början av 1980-talet. Diagnosen ställs vid blododling.

Alla patienter har varit svårt sjuka med långdragen hög feber och frossa efter halsinfektion trots att bakterien varit känslig för antibiotika. Tre patienter serokonverterade mot EBV i samband med sepsisinsjukandet.

Bakterien är en gramnegativ pleomorf stav som endast växer strikt anaerobt med svag betahämolyt på blodagar och har ett karaktäristiskt utseende i Gramfärgning. Bakterien avger en stark odör av långt gånge föruttelse.

Två underarter, subspecies, är kända; *F. necrophorum ssp necrophorum* som främst orsakar infektioner hos djur som häst och får, medan *F. necrophorum ssp funduliforme* infekterar människor och är humanpatogen. Bakterien kan också förekomma i normal svalgflora. Forskning pågår för att visa om bakterien är intracellulär och därmed kan föröka sig inne i cellerna.

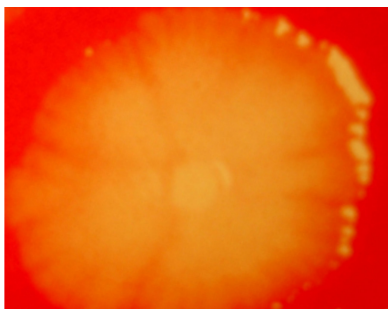


Anatomi över huvud-halsområdet som visar tonsillernas närhet till stora halskärlen. Illustration: Berndt Claesson

### Aktuellt sjukdomsspektrum

- Vid bedömning av faryngit används de sk Centor-kriterierna, där varje egenskap får 1 poäng.
- Rodnande halsmandlar med beläggning.
- Ömma, svullna lymfkörtlar i käkvinklarna.
- Feber över 38,5° C.
- Frånvaro av hosta.

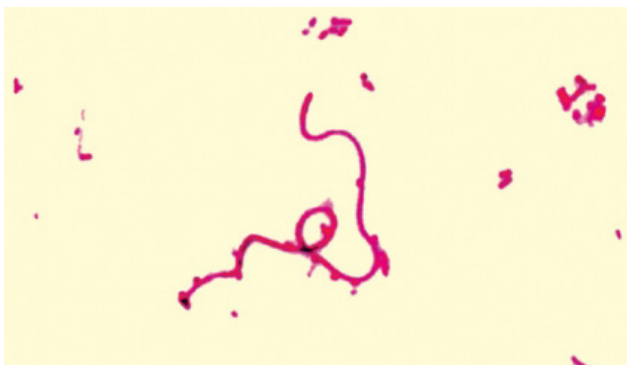Ju högre poäng desto högre sannolikhet för bakteriell genes (max 4 poäng).



Koloni av *Fusobacterium necrophorum* med svag betahämolyys på anaerob blodagar.  
Foto: Berndt Claesson

Under den senaste 10-årsperioden har flera studier publicerats som föreslår att *F. necrophorum* kan vara orsak till faryngotonsillit hos barn och ungdomar. Även peritonsillit hos unga vuxna har associerats med bakterien.

I en amerikansk studie på 312 patienter i åldersgruppen 15-30 år som sökte med faryngitsymtom hittades *F. necrophorum* med PCR teknik hos 20,5%, jämfört med 9,4% hos 180 asymtomatiska individer i samma åldersgrupp. Motsvarande siffror för Grupp A streptokocker (GAS) var 10,3% resp. 1,1%. För Grupp C och G streptokocker var siffrorna 9,0% hos patienterna och 3,9% hos asymtomatiska. Med ökad poängscore i Centor-kriterier ökade förekomsten av dessa bakteriella patogener.



Gramfärgning av *Fusobacterium necrophorum*  
Foto: Ingegerd Sjögren, Avdelningen för Klinisk mikrobiologi vid Hallands sjukhus, Halmstad

Vid en svensk studie på 220 patienter, ålder 15-48 år, som sökte med faryngitsymtom vid vårdcentraler i Kronobergs län under 2011-2012, studerades förekomsten av *F. necrophorum* och betahämolytiska streptokocker med odling.

*Mycoplasma pneumoniae*, *Chlamydia pneumoniae* och 13 olika luftvägsvirus analyserades med PCR och Epstein-Barr virus med serologi. En kontrollgrupp om 128 patienter i samma ålder som sökte för andra åkommor provtogs samtidigt. Åtminstone en patogen påvisades hos 70% av faryngitpatienterna jämfört med 20% hos kontrollerna.

Grupp A streptokocker var det vanligaste fyndet (30%, kontroller 2,3%), följt av *F. necrophorum* (15%, kontroller 3,1%) och Influensa B (7,3%, kontroller 0). Streptokocker Grupp C hittades hos 3,6% och Grupp G hos 3,2% (kontroller 0,8 respektive 7,0%).

Centorscoren var högst för patienter med Grupp A streptokocker. Patienter med *F. necrophorum* uppvisade liknande symtombild men hade något högre förekomst av hosta och tonsillbeläggning samt lägre frekvens av feber och lymfadenit. Författarna tolkar resultaten som att *Fusobacterium necrophorum* bör betraktas som ett sannolikt infektiöst agens vid faryngotonsillit, speciellt vid samtidig förekomst av virala agens.

### Ny metod att detektera

#### *Fusobacterium necrophorum* i svalgprov

För att kunna erbjuda diagnostik av *F. necrophorum* på svalgprov jämförde vi två olika PCR-system. Vi undersökte 445 svalgodlingar skickade till Unilabs i Skövde i eSwab-rör under perioden februari-april 2015. Patienterna var 1-88 år gamla, medelålder 30 år. De båda PCR-metoderna gav identiska resultat. *F. necrophorum* påvisades i 16,4% av proven. Odling visade Grupp A Streptokocker i 13,9% och Grupp C/G i 3,1%. Hos 6 individer (1,3%) påvisades både *F. necrophorum* och GAS.

### Indikation för provtagning

Snabbtest för Grupp A streptokocker tillhör den patientnära rutindiagnostiken vid faryngit/tonsillit vid Centorkriterier  $\geq 3$  och fungerar i regel utmärkt. Om testet är negativt och man ändå tror att det rör sig om en bakteriell infektion kan det bli aktuellt att skicka svalgprov från tonsillerna till laboratoriet för utvidgad odling. Analysen för påvisande av *F. necrophorum* DNA kan då också utföras på samma prov men måste speciellt begäras på remissen.

### Sammanfattning

Med utgångspunkt från färsk europeiska och amerikanska undersökningar finns det anledning att tro att en betydande andel av faryngit/tonsillit resp. peritonsillit orsakas av *Fusobacterium necrophorum*. Nationella riktlinjer för behandling av dessa tillstånd saknas. Bakterien är känslig in vitro för penicillin, metronidazol och klindamycin. En del författare menar sig ha kliniskt stöd för behandling med någon av de två sistnämnda.

### Referenser

- The aetiology of pharyngotonsillitis in adolescents and adults – *Fusobacterium necrophorum* is commonly found.  
Hedin K et al. Clin Microbiol Infect 2015;21:263.e1-263.e7
- The clinical presentation of *Fusobacterium*-positive and streptococcal-positive pharyngitis in a university health clinic.  
Centor RM et. al. Ann Intern Med 2015; 162: 241-247
- A recurrent tonsillitis. Case report.  
Fourage M et. al. Lancet 2013; 381(Jan 19): 266
- Tonsillit hos unga – tänk på *Fusobacterium necrophorum*.  
Löfgren M et al. Läkartidningen 2010; 107(44): 2715-2717